

## Musterfragen aus dem Fach Innere Medizin und Angiologie

Die Facharztprüfung findet in Form einer Strukturierten Mündlichen Prüfung (SMP) statt. Hier finden Sie einige Musterfragen (Stand: April 2024) dazu, die vom Prüfungsausschuss zur Verfügung gestellt wurden. Anhand dieser Musterfragen können Sie sich mit der Prüfungsmethodik vertraut machen.

### Musterfall 1

**Männlicher Patient, 76 Jahre, Zuweisung vom Hausarzt an die angiologische Ambulanz der Universitätsklinik.**

**Aktuelle Anamnese:** seit 1 Woche zunehmende, ziehende Schmerzen im linken Unterschenkel sowohl in Ruhe als auch bei Belastung, keine Schwellung erkennbar; keine Dyspnoe, keine Thoraxschmerzen. Keine rezente Operation oder Immobilisierung.

**Frühere Anamnese:** Beinvenenthrombose (nach Trauma) vor 30 Jahren; bekanntes Npl. prostatae, aktuell in Remission.

**Klinische Untersuchung:** sämtliche peripheren Pulse bds. gut tastbar; Druckschmerz im Bereich der Wade links (distal bis Kniekehle), keine Schwellung, keine verstärkte oberflächliche Venenzeichnung.

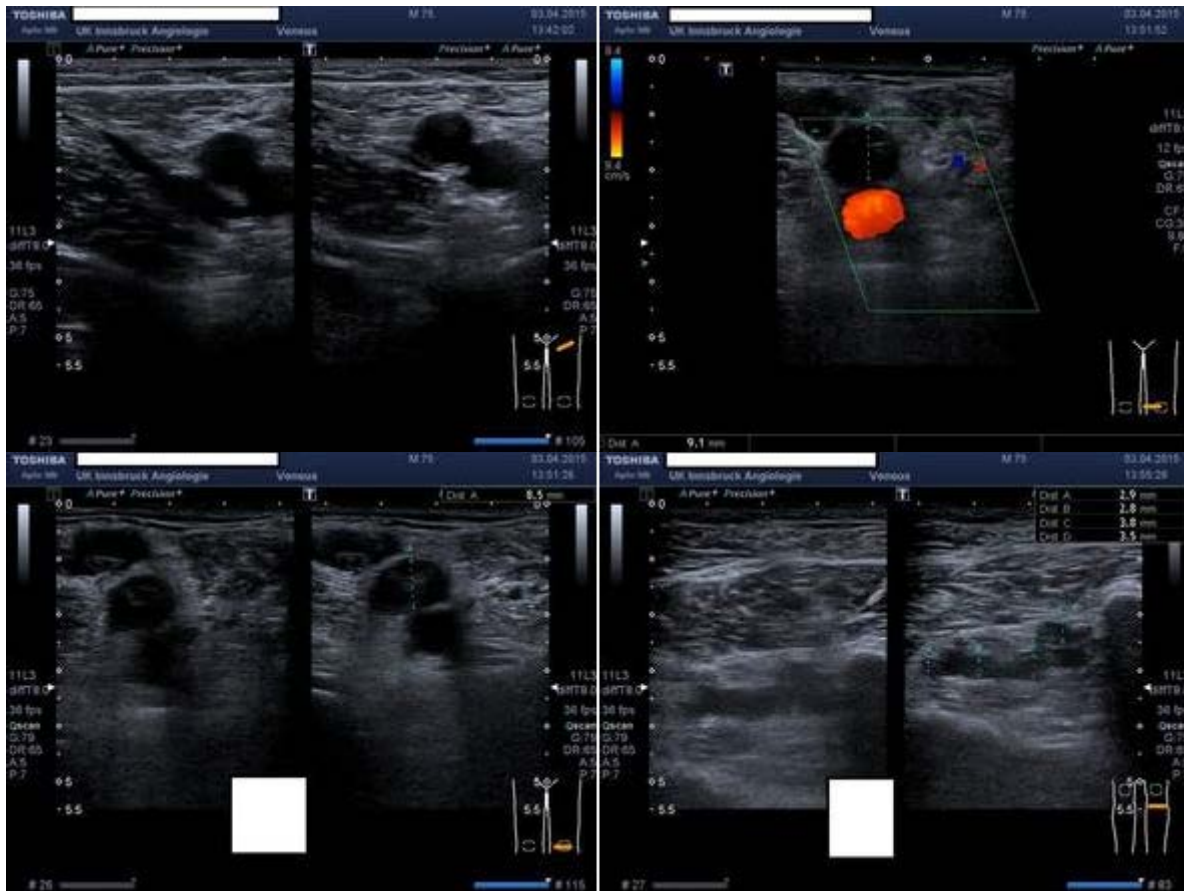
### Frage 1

Was ist Ihre nächste diagnostische Maßnahme?

**Antwort(en):**

- Sonographie der Beinvenen links (Kompressions-Ultraschall + farbkodierte Duplexsonographie)

## Frage 2



Worum handelt es sich?

Beschreiben Sie den Befund und begründen Sie die Diagnose.

**Antwort(en):**

- Frische proximale tiefe Beinvenenthrombose (V. poplitea und Unterschenkelvenen nicht komprimierbar, echoarmer Thrombus, keine Teilrekanalisation; kein offensichtlicher Auslöser für Thrombose)

## Frage 3

Welche Therapie führen Sie initial durch?

**Antwort(en):**

- Antikoagulation mit NMH in therapeutischer Dosierung (mindestens 5 Tage), überlappend Beginn mit VKA unter INR Kontrollen (Ziel INR 2.0-3.0) oder anschließend Switching auf NOAK (Dabigatran 2 x 150 mg, Edoxaban 1 x 60 mg)
- oder
- initiale Therapie mit NOAK (Rivaroxaban 2 x 15 mg für 21 Tage, Apixaban 2 x 10 mg für 7 Tage)

#### Frage 4

Wie lange soll die Antikoagulantien-Therapie (Erhaltungstherapie) insgesamt durchgeführt werden? Welche Substanzen sind zu bevorzugen und weshalb?

#### Antwort(en):

- Antikoagulation für mindestens 3 Monate, dann Evaluierung für zeitlich unbegrenzte Therapie (bei niedrigem bis mittlerem Blutungsrisiko)
- NOAK sind (sofern keine KI besteht) zu bevorzugen (vergleichbare Effizienz bei höherer Sicherheit und einfacherer Anwendbarkeit)
- Dosisreduktion von Apixaban nach 6 Monaten indiziert, mögliche Dosisreduktion von Rivaroxaban nach 6 Monaten

#### Frage 5

Sind Verlaufskontrollen und/oder weitere Untersuchungen erforderlich? Wenn ja, welche?

#### Antwort(en):

- Bei VKA Therapie regelmäßige INR Kontrollen (Ziel INR 2-3)
- NOAK Therapie: zumindest 2 x jährlich Kontrolle der Laborwerte (Nieren- und Leberfunktionsparameter, Blutbild)

#### Musterfall 2

**Weibliche Patientin, 47 Jahre, Zuweisung durch Abteilung Innere Medizin an angiologische Ambulanz der Universitätsklinik.**

**Aktuelle Anamnese:** seit 3 Tagen schmerzhaftige Schwellung beider Unterschenkel; seit 3 Wochen ziehende Schmerzen im Bereich der Lendenwirbelsäule, welche nach ventral ausstrahlen, verbunden mit ausgeprägter Müdigkeit und Abgeschlagenheit; seit 2 Wochen Fieber mit bis zu 38,4 ° Celsius, insgesamt 7 kg Gewichtsverlust in den letzten Wochen.

**Frühere Anamnese:** keine Vorerkrankungen bekannt.

#### Erhobene Blutbefunde:

- Blutsenkung: nach 1 Stunde: 67 mm
- Hämoglobin 11.4 g/dl
- Thrombozyten 567 000 g/l
- C-reaktives Protein 47 mg/l (Normalwert <5)
- Nierenfunktion: eGFR 37 ml/min/1,73m<sup>2</sup>)

Ein vorliegendes Nativ-CT des Abdomens zeigt einen paravaskulären Weichteilprozess im Bereich der Aorta abdominalis sowie eine Hydronephrose rechts.

### Frage 1

Was sind die wichtigsten Differentialdiagnosen?

#### Antwort(en):

- Chronische Periaortitis (retroperitoneale Fibrose oder perianeurysmatische retroperitoneale Fibrose)
- Tumorerkrankung, insbesondere Lymphom
- Vaskulitis der großen Gefäße (Riesenzellarteriitis, Takayasu-Arteriitis)

### Frage 2

Welche der vorliegenden Befunde sprechen für eine Periaortitis (idiopathische retroperitoneale Fibrose)?

#### Antwort(en):

- Erhöhte Entzündungsparameter (Labor)
- abdominale Schmerzen
- perivaskuläre Weichteilmanschette in der CT des Abdomens

### Frage 3

Welche Untersuchungen führen Sie zur weiteren Abklärung durch?

#### Antwort(en):

- Sonographie der Aorta und des Abdomens
- Magnetresonanztomographie des Abdomens
- Immunologisches Labor inklusive ANA, ANCA, Immunglobulin G-Subklassen (Abklärung möglicher Differentialdiagnosen)
- Positronen-Emissions-Tomographie

#### Zwischeninformationen:

##### **Sonographie der Aorta und des Abdomens:**

- perivaskulärer Saum im Bereich der infrarenalen Aorta mit einem Ausmaß von 6 mm, der Durchmesser der Aorta regelrecht
- Umscheidung der V. cava inferior durch eine Weichteilmanschette
- Thrombose der V. cava inferior und Beckenvenen bds.
- Nachweis eines Harnstaus rechts mit Hydronephrose

##### **Magnetresonanztomographie des Abdomens:**

perivaskuläre Weichteilmanschette, in T1-Gewichtung hypointens und in der T2-Gewichtung hyperintens; Thrombose der V. cava inferior und der Beckenvenen

##### **Fluorodeoxyglucose Positronen-Emissions-Tomographie (FDG-PET):**

Nachweis einer erhöhten entzündlichen Aktivität

#### Frage 4

Welche Therapiemaßnahmen sind einzuleiten?

#### Antwort(en):

- Umgehende urologische Therapie des Harnstaus (Schienung des Harnleiters, Nephrostomie)
- Glukokortikoide hoch dosiert oral (z.B. Prednisolon 1mg/kg Körpergewicht täglich, maximal 80mg täglich)
- Therapeutische Antikoagulation (niedermolekulares Heparin)
- Symptomatische Therapie (z.B. Analgetika)

#### Frage 5

Anhand welcher Kriterien steuern Sie die medikamentöse Therapie im weiteren Verlauf (z.B. Tapering der Glukokortikoide, Kombination mit anderen immunsuppressiven Substanzen)?

#### Antwort(en):

- Klinik (Reduktion/Verschwinden von Schmerzen und Allgemeinsymptomatik)
- Labor (Verbesserung von Entzündungsparametern, Nierenfunktion)
- Bildgebung mit CT oder MRI (Rückbildung der initialen radiologischen Veränderungen)

#### Musterfall 3

##### **79-jährige Frau, Zuweisung vom Hausarzt an die angiologische Ambulanz.**

**Aktuelle Anamnese:** Seit 2 Jahren krampfartige Schmerzen in beiden Waden bei Belastung, zuletzt Verkürzung der freien Gehstrecke auf 50-100m, rechts ausgeprägter als links, rechts Schmerzen vorwiegend im Unterschenkel- und Fußbereich; zuletzt auch Kältegefühl im rechten Vorfuß nachts.

**Frühere Anamnese:** seit 35 Jahren Diabetes mellitus Typ II, seit 27 Jahren insulinabhängig; seit 20 Jahren Hypertonie; koronare Herzkrankheit, St. p. perkutaner koronarer Intervention und Schrittmacher-Implantation vor 20 Jahren; Polyarthrose, St. p. Hüftendoprothese rechts vor 23 Jahren

**Klinische Untersuchung:** Pulse der A. radialis und der A. femoralis bds. tastbar, der A. poplitea-Puls rechts nicht sicher tastbar, links palpabel, die Fußpulse bds. nicht tastbar; stecknadelkopfgroße, verkrustete Nekrose an der Kuppe von dig. I rechts.

### Frage 1

Wie lautet Ihre Diagnose und welches klinische Stadium liegt vor?

#### Antwort(en):

- periphere arterielle Verschlusskrankheit (PAVK), klinisches Stadium IV

### Frage 2

Welches sind Ihre nächsten diagnostischen Schritte?

#### Antwort(en):

- Oszillographie, Messen der distalen Arteriendrucke mit Bestimmung des Ankle-Brachial-Index (ABI); danach Bildgebung mittels farbkodierter Duplexsonographie

### Frage 3

Der ABI beträgt rechts 0.36, links 0.56.

Was bedeutet ein ABI von 0.36 1) für die betroffene Extremität und 2) für die Patientin allgemein?

#### Antwort(en):

1. Schlechte Perfusion der betroffenen Extremität, kompatibel mit dem Vorliegen einer chronischen Gliedmaßen-bedrohenden Ischämie (CLTI, chronic limb-threatening ischemia)
2. Der ABI ist ein Marker für das allgemeine kardiovaskuläre Risiko

### Frage 4

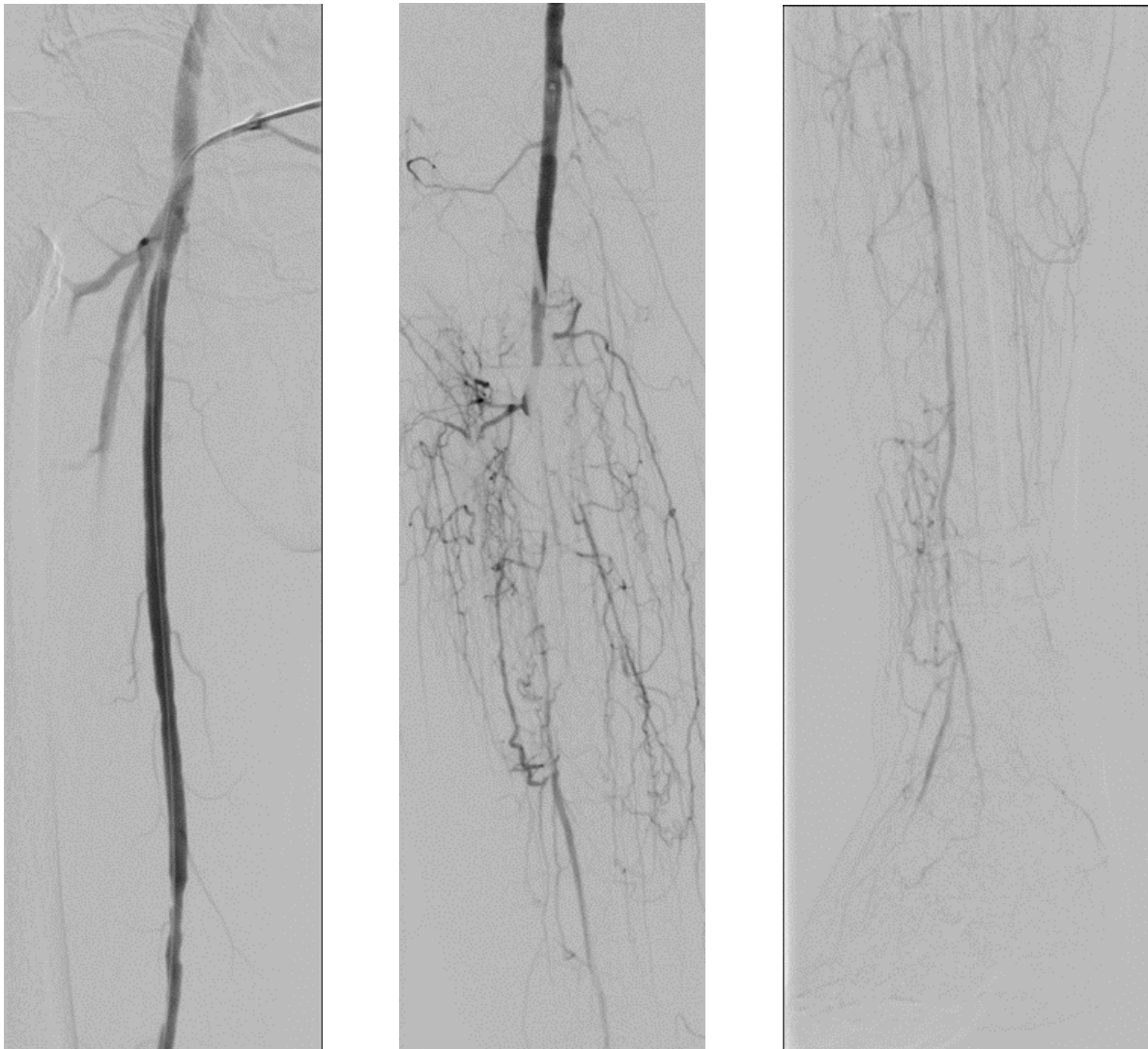
Die farbkodierte Duplexsonographie zeigt eine offene femoro-popliteale Achse mit mäßiger Stenosierung im Bereich des Adduktorenkanals, einen Verschluss des Tr. tibiofibularis sowie sämtlicher Unterschenkel-Arterien.

Wie lautet Ihr Vorschlag zum weiteren Vorgehen?

#### Antwort(en):

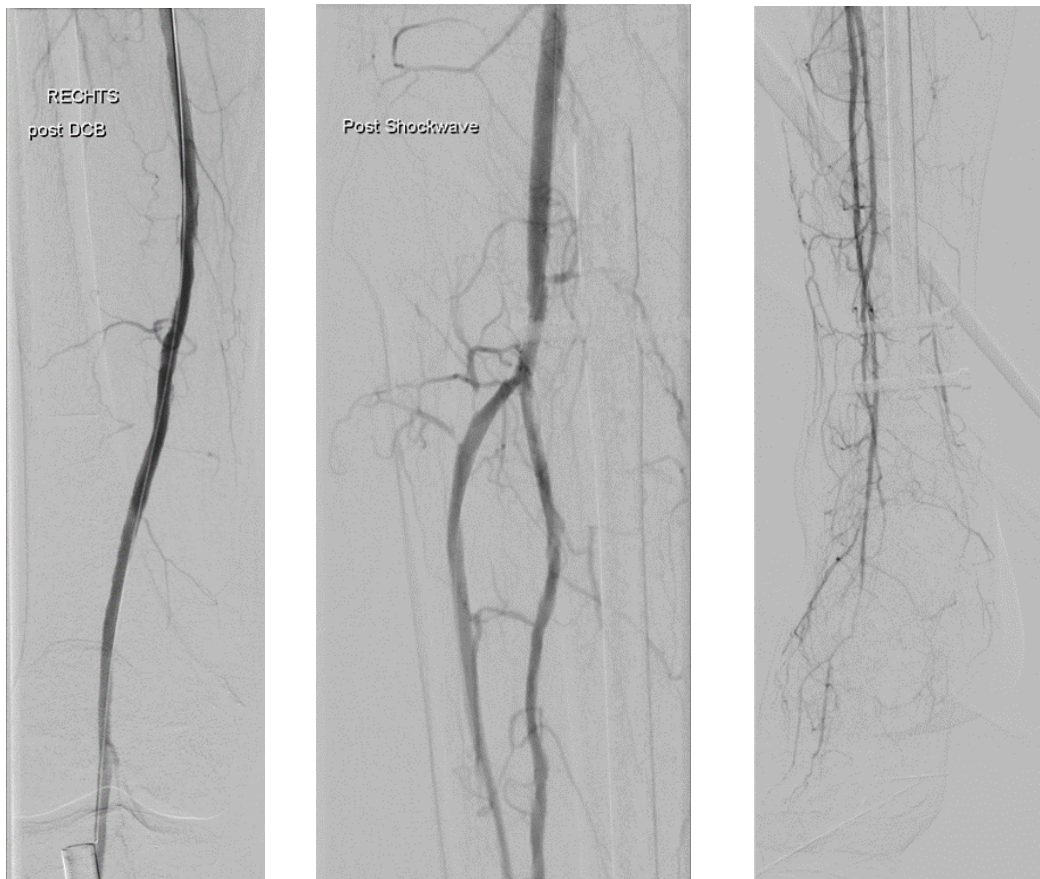
- Antegrade Angiographie rechts in Interventionsbereitschaft

**ZWISCHENINFORMATION**



Antegrade Angiographie rechte UE





Angiographie nach Intervention

### Frage 5

Interpretieren Sie die Bilder der Angiographie und des durchgeführten Eingriffes

**Antwort(en):**

- Die Angiographie zeigt eine moderate Stenose im mittleren Abschnitt der A. fem. sup. und einen Verschluss sämtlicher US-Arterien. Ein Anschluss findet sich im Bereich der distalen A. interossea.
- Nach dem Eingriff verbesserter Abstrom durch Dilatation der A. fem. superficialis (drug-coated balloon, DCB), Eröffnung der A. interossea (Ballon-Dilatation) und Eröffnung der A. tib. anterior (mittels intravaskulärer Lithotripsie - Shockwave-Ballon)

### Frage 6

Welche medikamentöse Langzeittherapie benötigt die Patientin für die PAVK?

**Antwort(en):**

- Antithrombotische Therapie (Acetylsalicylsäure 100mg tgl. oder Clopidogrel 75mg tgl. oder 2,5mg Rivaroxaban 2xtgl. + Acetylsalicylsäure 100mg tgl.)
- Statin
- ACE-Hemmer/AT II Blocker